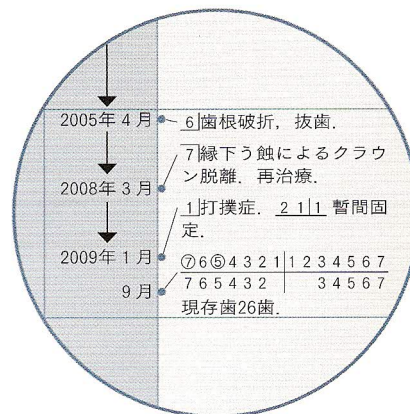
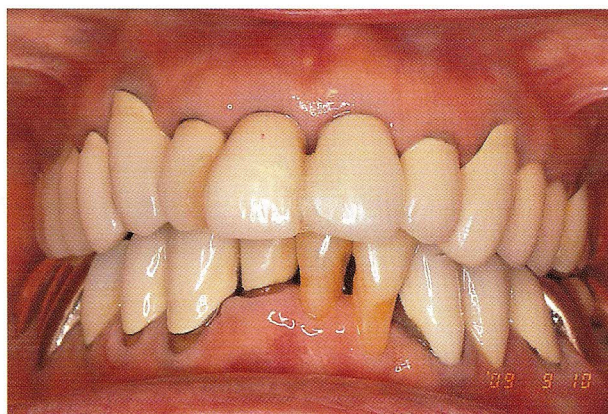
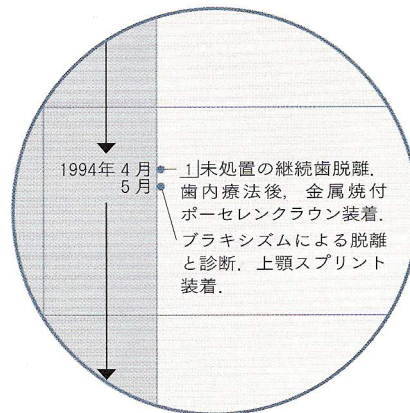
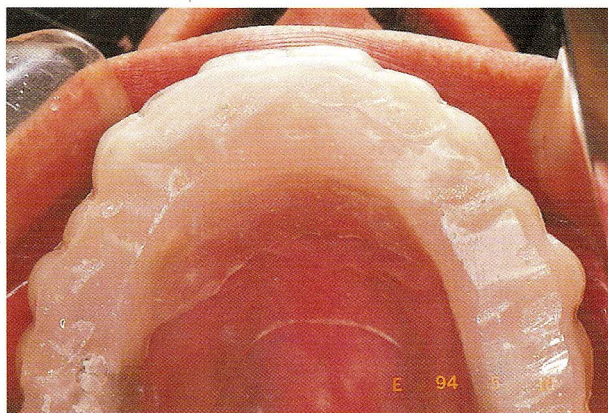
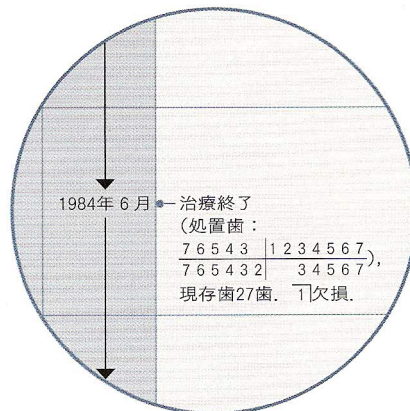
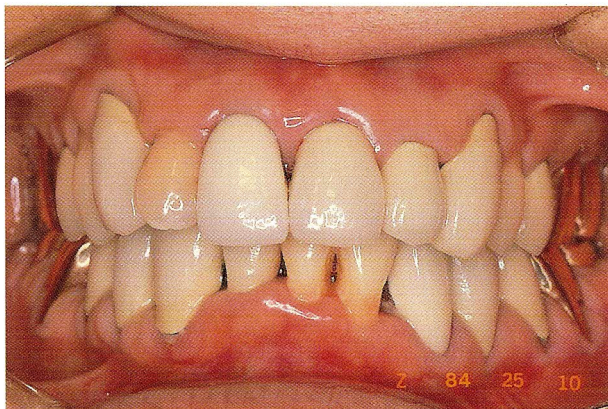

長期症例に学ぶ その治療は果たして適正であったか？



LONG-TERM CASES

長期2ケースから学んだ結論

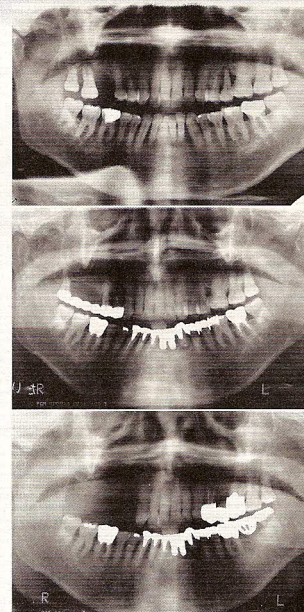
質の高いメンテナンスが決め手

吉田直人／伊藤康子／及川絵美子

宮城県開業 東邦歯科診療所
連絡先：〒980-0804 宮城県仙台市青葉区大町1-1-18

What I Have Learned from the Two Cases Was that the High-Quality Maintenance After Treatment Was the Most Decisive Factor

Naoto Yoshida, Yasuko Ito, Emiko Oikawa



はじめに

日本医療機能評価機構は、2009年9月4日に、医療事故原因分析委員会を開き、医学的評価について、これまでの治療や対応(処置)の適切性から分類するのではなく、医療水準が高いレベルか、低いレベルかどうかで判断するとした。その内容を筆者なりに整理すると表1のようになる。これは、診療行為に関連した事故に対する専門的識見の高い委員会の調査分析における判断基準である。

そこで、筆者の日常臨床をあてはめて、(A)、(B)、(C)、(D)のどれに該当するかと考えてみた。

(A)でありたいが、正直なところ自信がもてない。結果として(D)となってしまったとしても、当然のことながら(D)は選択したくない。その点において、読者の先生は本稿の症例に対してどのような判断を下すのか、興味がある。

現在、歯科における医学的評価を判断する基準は確立されていない。しいて言及すれば、処置した歯

表1 医学的評価。

医療水準の高さ	高いレベル	(A)優れている (B)妥当である (C)選択肢の1つである
	低いレベル	(D)妥当な処置(処理)とはいえない

が健康な状態でどれだけ長期にわたって機能したかどうかで判断するしかないのではないか。現状では、時間軸で歯科の医学的評価をするのが妥当であり、他に手段がないと思われる。

1. 患者にとって comfortable

ここで、時間軸をもとに予後について考えてみたい。論理的に考えると、現代科学を駆使した精度の高い修復物が古典的な製法による修復物よりも補綴学的には優れており、当然、医療水準は高いことになる。医療水準の高いレベルの(A)優れている処置(たとえば鑄造冠)が(D)妥当とはいえない処置(帯環金属冠)よりも長持ちすべきであるが、現実には期

待を裏切る結果になることが多々ある。エンド、ペリオとの関連性を除くと、歯科治療において優れた修復物が、予後の観点から、必ずしも長持ちする保証につながらないことになる。結果的に、歯科の治療内容は予後には無関係であることになるわけであるが、そう結論づけたくない。

筆者は、医療水準が高く、QOLの高い近代歯科治療は、患者にとって comfortable であると確信したい。補綴学、理工学の進歩にともない修復物の精度は高められ、咬合調整も容易で、審美的な観点からも患者にとって快適なはずである。問題は comfortable の状態をどうすれば維持できるかである。

2. メインテナンスの意義

ここで、本稿のキーワードである歯科におけるメインテナンスについて考察してみよう。「ウィキペディア」によるとメインテナンスの意義についてこう記されている。

「人びとが生活のうえで使用しているものは、どのようなものでも時間とともに劣化・老朽化を生じ、やがて使用に耐えなくなる運命にある。しかし、メインテナンスによって、欠陥を早期に発見したり寿命を伸ばすことが可能である。大量消費の時代である現在、大量生産から再利用・再使用に向けた動きが活発であるが、それにとどまらず、現存する製品や構造物などの効率化や延命化を実現するメインテナンスという技術は欠かすことはできない」

上記の内容は、いま歯科治療で求められ、重視されている FDI が2000年に提唱した Minimal Intervention(以下 MI と略)の概念であり、予後の決め手であるメインテナンスの意義を理解するために大変に役に立つ。

3. Minimal Intervention

ここで、MI について考えてみたい。一般的には修復を行う際に、健康歯質をむやみに削除すること

なく、歯質保存的に処置を行うことであるが、その概念は単なるう蝕処置に限定された考え方ではない。Joost Roeters の概念“dynamic treatment concept”に代表される「歯は年齢とともに変化していくので、健全歯質を削除するような侵襲の大きい治療は最後の手法にすべきである」というものである。これは補綴治療、歯周治療、歯内療法、矯正治療、口腔外科など、歯科全般に適用する考え方であり、前述した時間軸に沿った歯科治療の概念がうかがえる。MI の究極の目的は、歯科治療の QOL 向上と予後管理を求めるところにある。

ちなみに、FDI による MI の原則は以下である。

- ①初期う蝕病変を再石灰化させる。
- ②う蝕原性細菌を減少させう蝕をコントロールする。
- ③必要最小限のう蝕除去ならびに窩洞形成を行う。
- ④再修復よりも補修修復に力を入れる。
- ⑤術後の管理を徹底し、二次う蝕を予防する。

これは、う蝕に重点を置いたものであるが、良好な予後を得るためには歯科のメインテナンスの基本になる考え方である。

4. メインテナンスの主役は 歯科衛生士

筆者には苦い経験がある。予後が長期にわたって良好であった患者が、半年後のリコール時には根面う蝕が多発して無残な状態になっていた。その原因を探ろうともせず、ただう蝕の処置をしていたのであるが、歯科衛生士との雑談のなかで、患者は定年後に職場が変わり、毎日1時間半の車による通勤中に飴を舐める習慣ができていたことが判明した。これを契機に、当院では患者向けにアンケート形式による「生活習慣問診表」を作成し、患者の日常生活に関する個人情報を得るようにしている。

当院において、予後を悪くしている最大の原因であり、解決しなければならない課題はブラキシズムによる歯根破折と失活被覆冠内の二次う蝕である。予後に欠かせないメインテナンスの主役は歯科衛生士であり、その役割は大きい。以下は、当院での症

症例1：初診時から26年経過症例

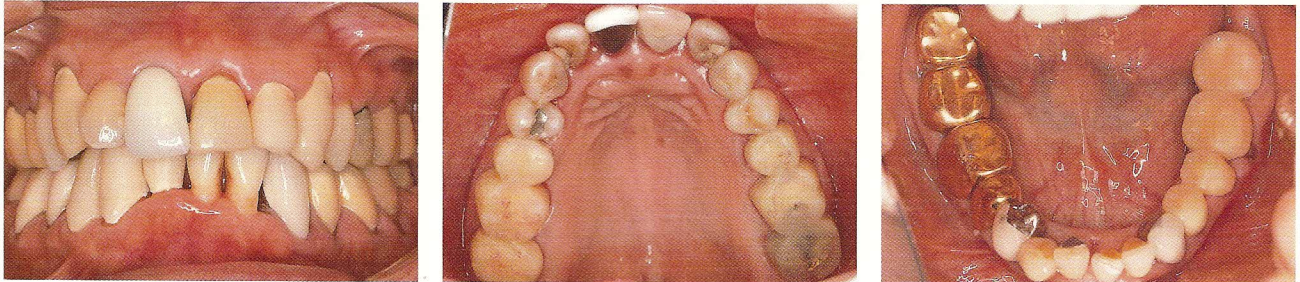


図 1a~c 初診から1.5か月後の口腔内写真(1983年12月). b：同日の上顎咬合面観(7 6 5|1 5 6 7 暫間被覆冠), c：クラウン除去前の下顎咬合面観(4 5 6 7 暫間被覆冠). 図 1a|図 1b|図 1c

図 2a|図 2b|図 2c
図 2d| |図 2e

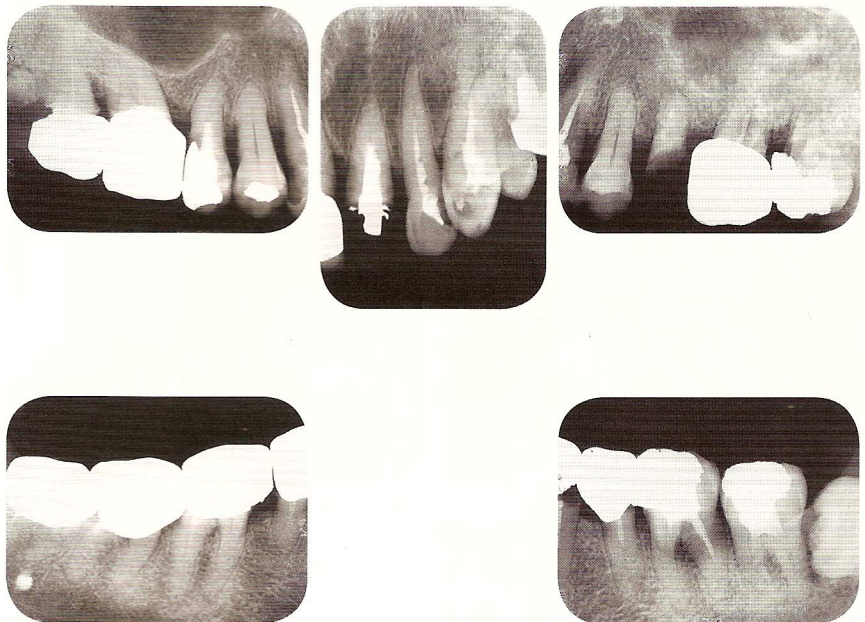


図 2a~e 初診時のデンタルエックス線写真(1983年10月). う蝕による歯冠崩壊のほか、歯周疾患も進行している. a：7 6 5 4|, b：1 2 3, c：5 6 7, d：8 7 6|, e：5 6 7.

例を通して得られた経験を歯科衛生士の立場から記述させた。なお、記述は卒業後、当院に勤務して19年と14年の歯科衛生士2名によるものである。

5. 歯科衛生士の立場から メンテナンスを考える

今回の2名の患者は途中から担当させていただいた。この症例の他にも、多くの長期メンテナンスの患者を担当しているが、歯科衛生士の立場としていろいろな目線で患者の口腔内をみる必要がある。

う蝕や歯周病の他にわれわれが見逃しやすいのが、クレンチングやグライディングなどのブラキシズ

ムである。これらは、日中はもちろんのこと、睡眠時に起きる場合が多く、患者のほとんどが自覚していないことに問題がある。最近では、臼歯部の咬耗や tooth wear 等に起因すると思われる下顎前歯部による上顎前歯部への突き上げにも気をつけている。メンテナンスを担当する歯科衛生士が、わずかな口腔内の変化に気づき、患者に自覚させ、所見を正確に歯科医師に報告することが重要である。

また、全顎的に補綴治療をしている患者に対しては、とくに失活歯の場合、う蝕による痛みの反応がないため、補綴物の縁下う蝕が発生しやすく、最後臼歯の遠心部、根分岐部および露出根面部のう蝕に

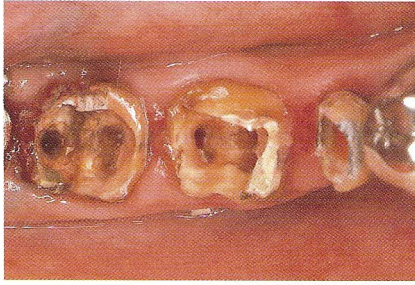

図3 765歯内療法中の口腔内写真。クラウン除去。歯質の崩壊が著しい。

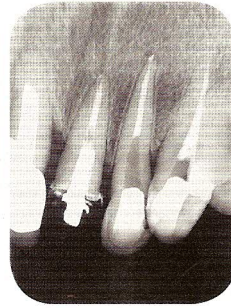
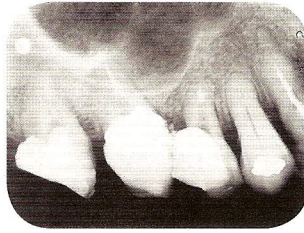


図4a | 図4b
図4c | 図4d

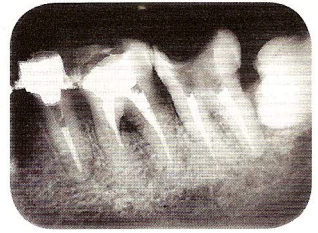
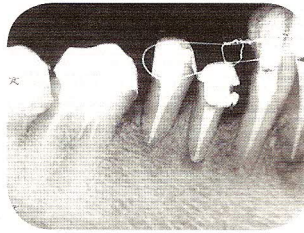


図4a~d 根管充填後のデンタルエックス線写真。a: 7654, b: 123, c: 6543, d: 567.


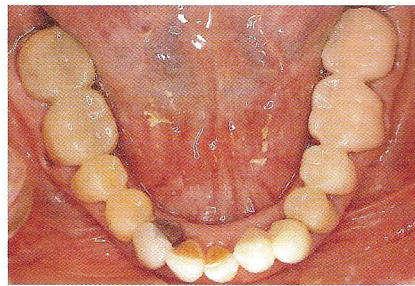
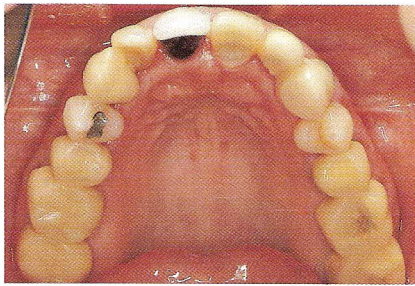


図5a, b 最終プロビジョナルレストレーション装着時の上下顎咬合面観。TMD症状改善のため、上顎スプリント療法を併用。

図5a | 図5b

図6 中心位で最終補綴のリマウント作業。

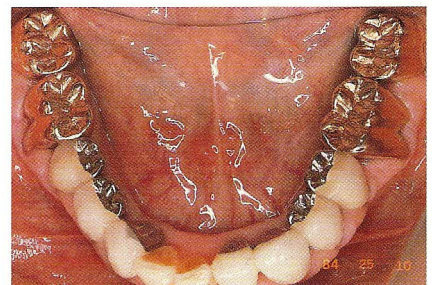
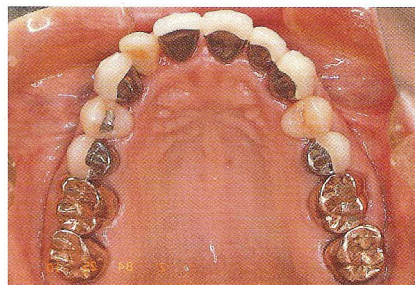
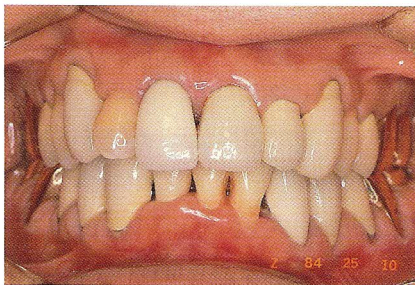

図7a | 図7b | 図7c
図8

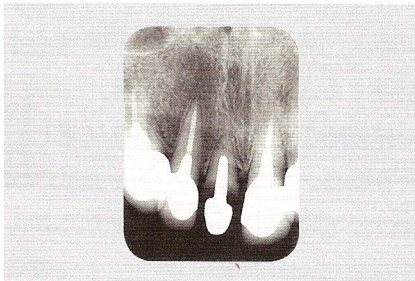

図7a~c 最終補綴物装着後の口腔内写真。b: 同日の上顎咬合面観, c: 同日の下顎咬合面観。

図8 211, 1は未処置。TMD症状は改善。

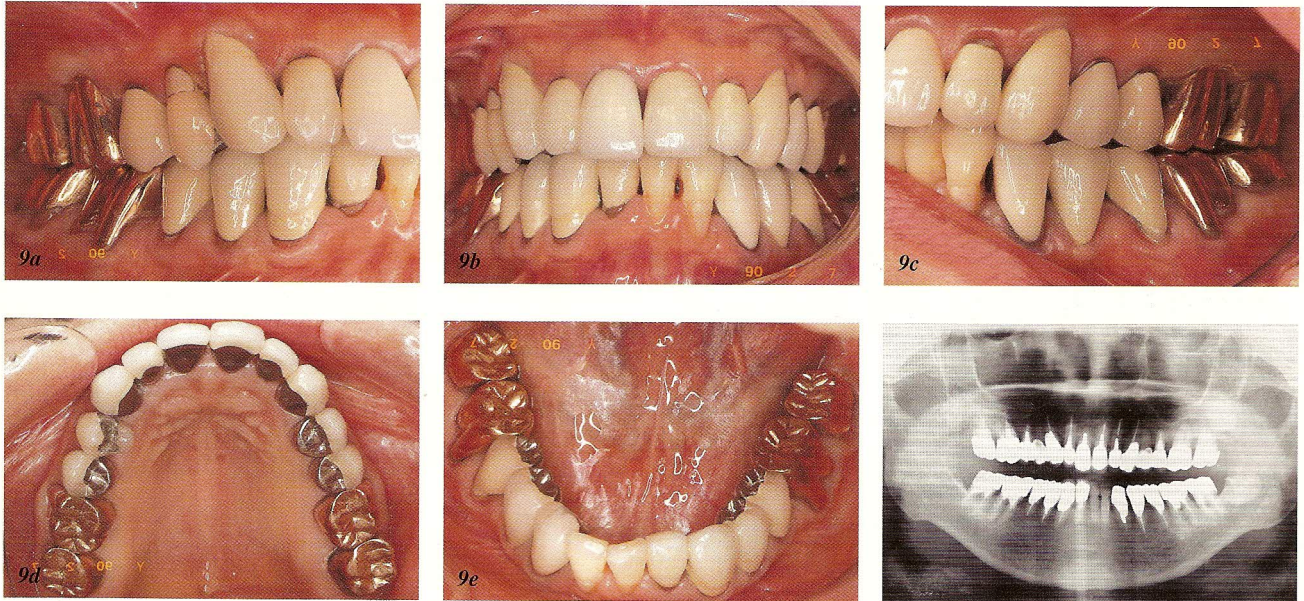
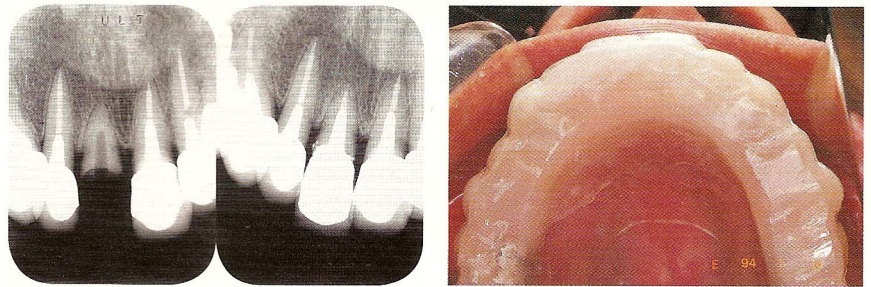


図9a～e 6年経過後の口腔内写真。d：同日の上顎咬合面観，e：同日の下顎咬合面観。この間，TMD症状はなく，スプリントを未装着。

図10 1991年5月のパノラマエックス線写真。

図11 図12 図13

図11 1994年4月，1)脱離で来院時のエックス線写真。未処置のまま10年経過。
 図12 1)歯内療法後，金属焼付ポーレンクラウン装着時のエックス線写真。
 図13 1)ブラキシズムによる脱離と診断。スプリント装着



注意を払わなければならない。う蝕予防を目的に、患者個人の口腔内に合ったブラッシングの指導をはじめ、PMTC時にはフッ化物塗布を積極的に行うことが大切である。フッ化物は製品によってもさまざまな性質があるため、その特徴を十分に理解する必要がある。最近では、インプラントの患者も多くなったので、研磨剤についても同じく、状態に合わせて使い分け、選択することも必要である。

被覆冠の失活歴が長ければ長いほど歯質も脆くなり、歯根破折のリスクも高くなるため、定期的なう蝕のチェックはもちろんのこと、咬合のチェックやエックス線写真による経年的な比較が大切である。

メンテナンス時の困難な症例として歯根破折がある。咬合痛や歯肉腫脹を訴える症例で、破折線の初期の段階ではエックス線写真をみてもわからない

場合もあり、症状に応じた処置が必要になる。ブラキシズムのある患者には、破折予防の目的でスプリントの装置を奨めている。

メンテナンスは治療とは違い、長い付き合いとなるため、一生自分の歯で生活ができるように患者のモチベーションを上げていくように導き、口腔内の変化に応じた情報提供をしていかなければならない。当院では患者1人ひとりに全身疾患もふまえた生活習慣に関する問診を必ず行っている。問診により、患者の生活背景、食物の嗜好、薬の服用などのさまざまな情報が得られ、患者のライフスタイルに応じた指導管理に努めている。

さらに、患者の高齢化にともない、根面う蝕がこれからの課題であるが、当院は日本トゥーフRIENDリー協会(Japanese Association for Toothfriendly

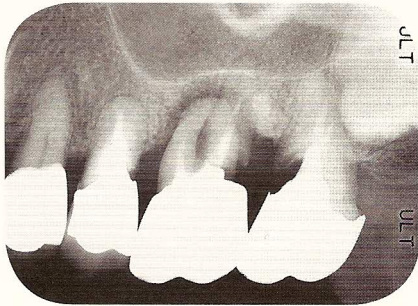


図14 1998年3月, [6, 7] エックス線写真. 頬側遠心根のう蝕と歯周疾患進行.

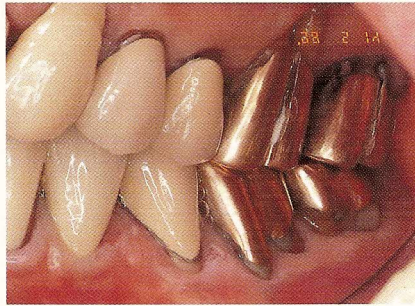

図15 1998年5月, [6] 左側頬側面観. 遠心根根尖部まで歯周疾患進行.

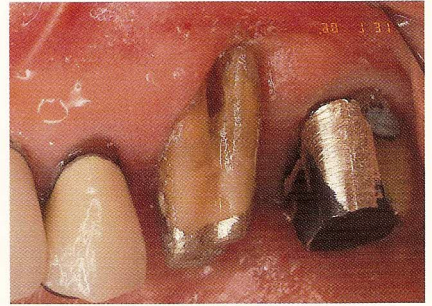


図16 [6, 7] クラウン撤去後の頬側面観. [7] 縁下二次う蝕進行.

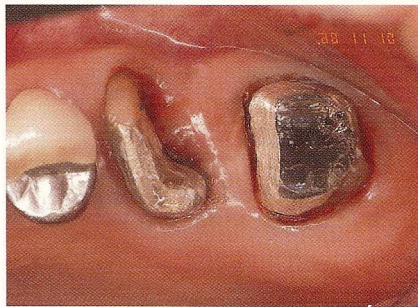

図17 [6] 頬側遠心根を root amputation. [7] う蝕処置後.

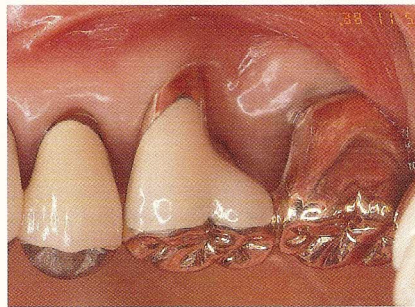


図18 [6, 7] 連結. 頬側面観.

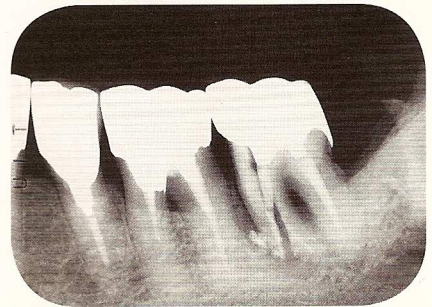


図19 2001年3月, [7] 歯根骨折のエックス線写真. 近心根のみ amputation.

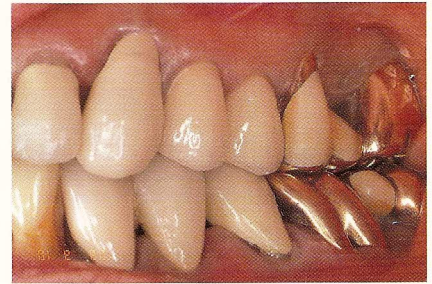
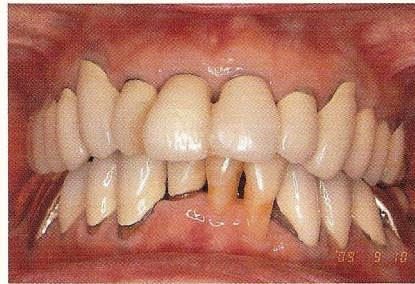
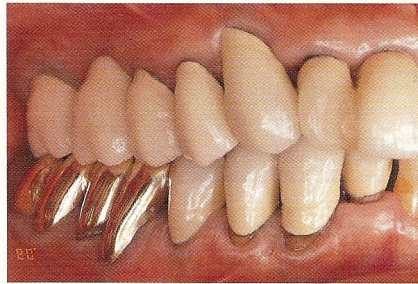図20a | 図20b | 図20c
図20d | 図20e

図20a~e 2009年9月, 26年経過の口腔内写真. d: 同日の上顎咬合面観, e: 同日の下顎咬合面観.

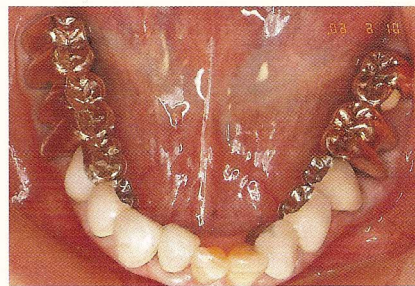
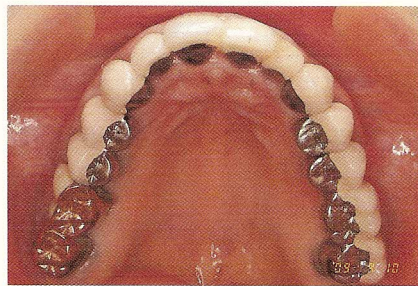

図21 | 図22

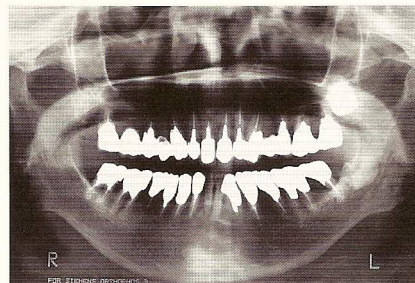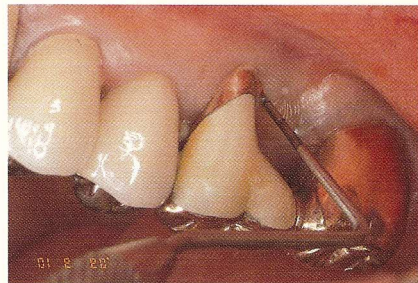


図21 [6] プロービング時の出血なく, 歯肉状態良好. 再治療後11年経過.

図22 26年経過のパノラマエックス線写真. 現在は, う蝕の予防にレーザーを活用している.

症例2：初診時から25年経過症例

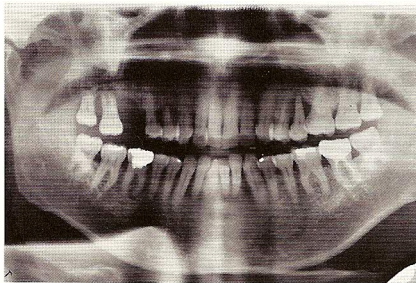


図23 初診時のパノラマエックス線写真 (1984年4月).

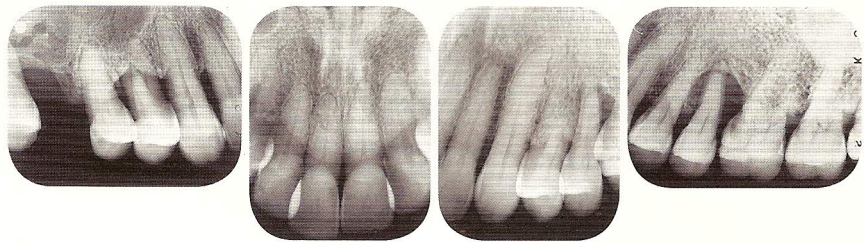


図24a~d 初診時のデンタルエックス線写真. a: 7 5 4, b: 1|1, c: 2 3, d: 4 5 6.
 図24a | 図24b | 図24c | 図24d

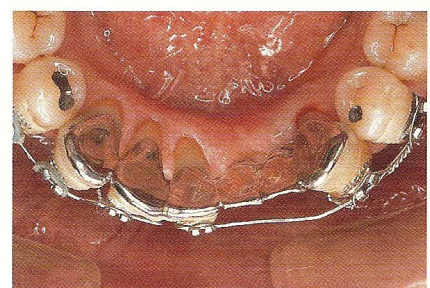
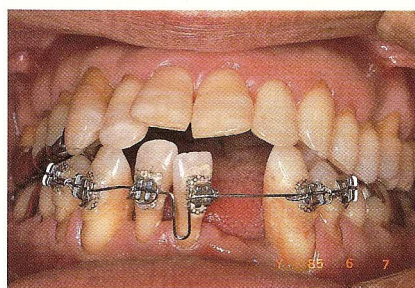
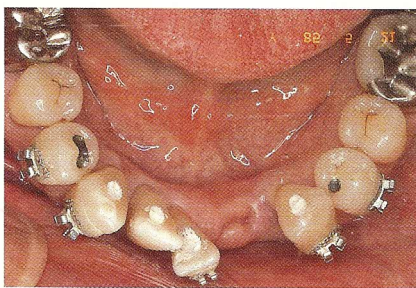
図25a | 図25b | 図25c
 図25d | 図25e

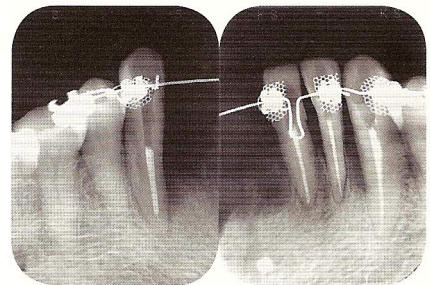


図25a 1985年. 1 2 抜歯. 4 3 2 1|3 4 5 抜髄即根管充填, 歯列矯正ブラケット.
 図25b 4 3 2 1|3 4 5 歯列矯正, 唇側面観.
 図25c 4 3 2 1|3 4 咬合面観. 動揺あり. 矯正装置のままメタル試適.
 図25d, e 3 2 1|3 4 5 根管充填, 矯正装置のエックス線写真.

Sweets : JATS) 日本支部の事務局になっており, 間食の食べ方や選び方, 代用糖や砂糖に対する正しい知識を普及している.

メンテナンスの主役は患者自身であるということ再認識し, 私たちが一生涯のパートナーとして口腔管理をサポートできるように努めていきたい.

1) 症例1：初診時から26年経過症例(図1~22)

①患者概要

初診日：1983年10月22日

患者：初診時53歳, 女性. 現在80歳

主訴：5(クラウン脱離), 咬合不全と顎関節部疼痛

②現在に至るまでの病歴

1983年11月 初診

1984年6月 治療終了(処置歯：7 6 5 4 3 2|1 2 3 4 5 6 7, 7 6 5 4 3 2|3 4 5 6 7), 現存歯27歯

1994年4月 1)未処置の継続歯脱離. 歯内療法後, 金属焼付ポーセレンクラウン装着

1994年5月 上顎スプリント装着

1998年3月 6 7 歯根う蝕. 6 遠心頬側根抜歯

2001年3月 7 歯根破折, 近心根抜歯. 6 7 連結

2005年4月 6)う蝕に歯根破折. 抜歯後7 6 5)ブリッジ

2008年3月 7 縁下う蝕によるクラウン脱離. 再治療

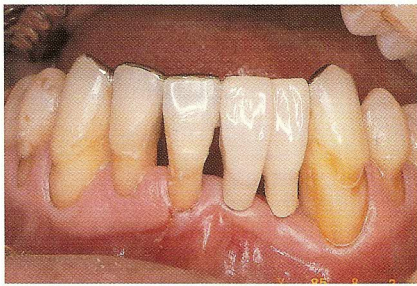

図26a ③②①|1 2③最終補綴(1985年8月)。③歯周炎は進行。

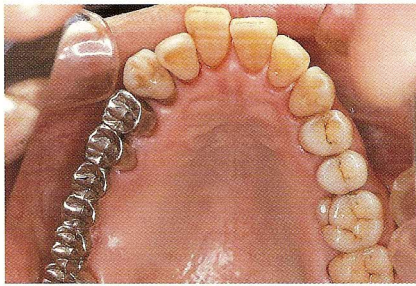

図26b 7 6抜歯後、⑧7 6⑤④の最終補綴の咬合面観。

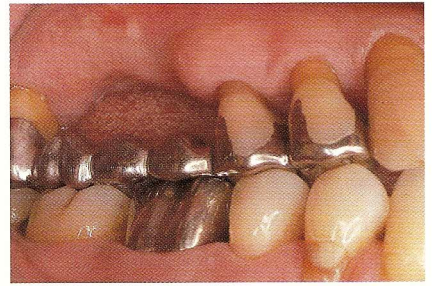

図26c ⑧7 6⑤④頬側面観。支台歯8 5 4の歯周炎が不安。

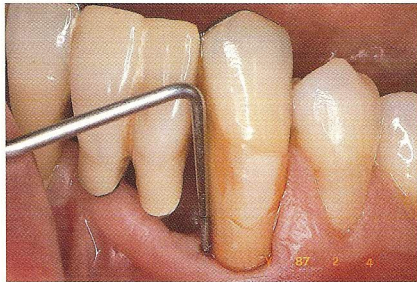

図27a ③、初診から近心隣接面は根尖部までプローブが達する。

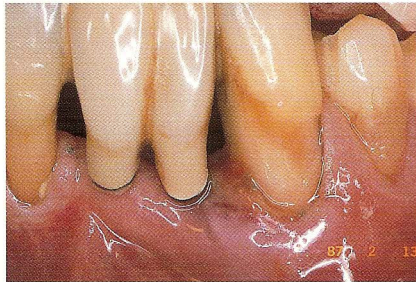


図27b 1年6か月後の1987年2月、③急性炎症発症。

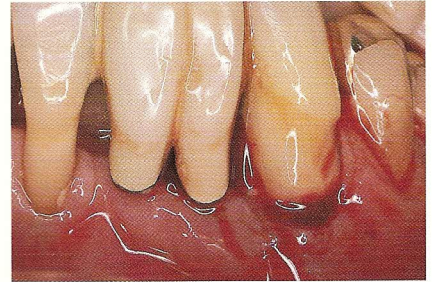


図27c 同日、③歯肉縁下歯根切断。

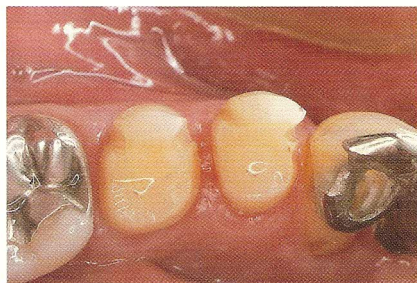

図27d ③は歯冠部のみ残し、④⑤に3/4クラウン形成。

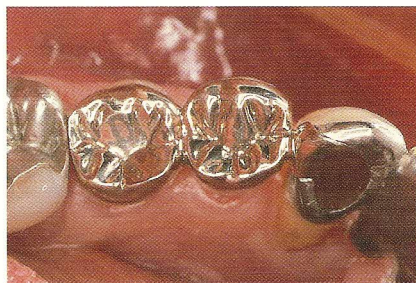

図27e ③④⑤連結。③ポストクラウン。

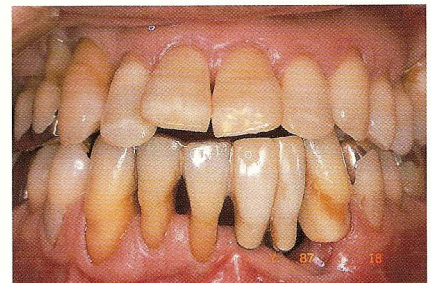

図27f 1987年3月、③②①|1 2③④⑤ブリッジ修復。

2009年9月 ⑦6⑤4 3 2 1|1 2 3 4 5 6 7, 7 6 5 4 3 2, ③4 5 6 7, 現存歯26歯

なお、初診時の主訴は⑤のクラウン脱離で来院。診療申込書には「今回は応急処置にとどめたい」に〇印があったので、初診時の口腔内写真はなし。約1か月後の部分的な暫間被覆冠装着時から写真による記録が残っている。

2) 症例2：初診時から25年経過症例(図23~35)

①患者概要

初診日：1984年4月18日

患者：初診時62歳，男性。現在87歳

主訴：⑦の動揺と歯周病による歯肉腫脹，疼痛

②現在に至るまでの病歴

1984年4月 初診

1985年8月 治療終了(処置歯：⑧7 6⑤④, ⑦6③②①, ①2③6 7), 現存歯28歯(智歯4歯含む)

1987年2月 ③歯根1/3切断，歯冠部利用

2000年6月 ⑤抜歯，④⑤⑥ブリッジ

2001年7月 ⑤4抜歯，⑦6 5 4部分床義歯

2004年8月 ⑦歯根破折，抜歯。⑥7⑧ブリッジ

2005年4月 ⑧抜歯，⑦6 5 4部分床義歯増歯修理

2009年9月 ③2 1|1 2 3④5⑥7 8, ⑧7 6 5 4 3 2 1, ③4 5⑥7⑧, 現存歯23歯

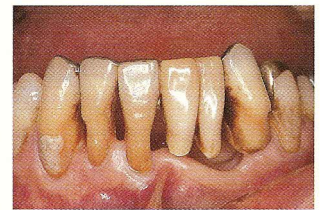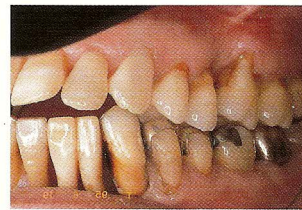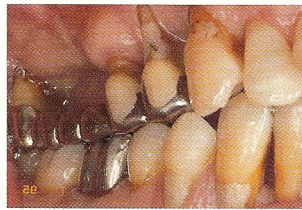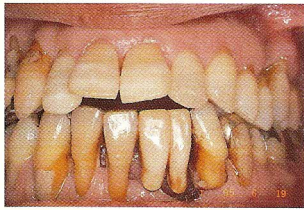


図 28a~d 1995年6月。術後10年の口腔内写真。d: ③②①|1 2 ③④⑤。

図 28a | 図 28b | 図 28c | 図 28d

図 29 | 図 30

図 29 1999年1月。術後15年のパノラマエックス線写真。

図 30 2001年1月。5 4|デンタルエックス線写真。術後18年、歯周疾患で抜歯。

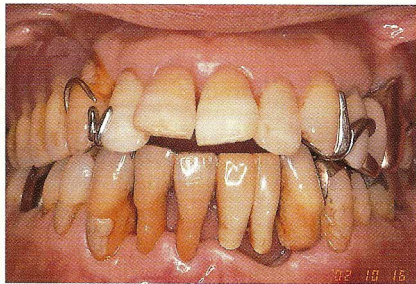
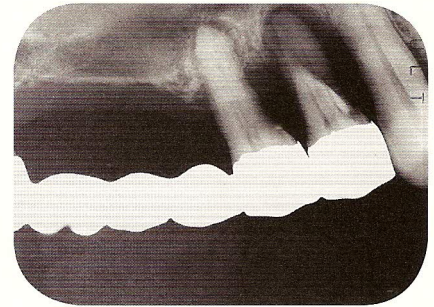
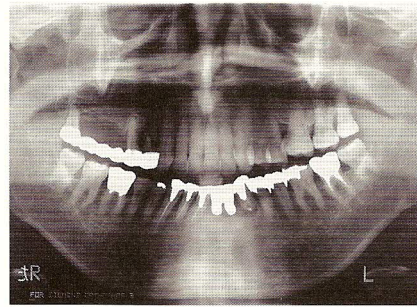


図 31a 2002年10月。術後18年の正面観。

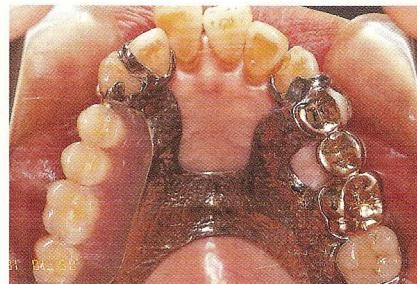


図 31b 同日、5 4|抜歯後、7 6 5 4|部分床義歯装着。

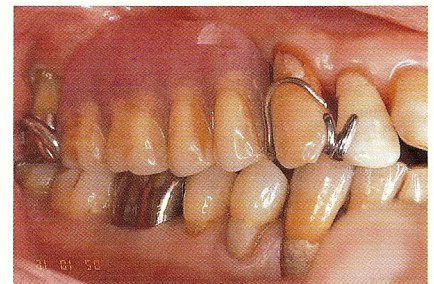
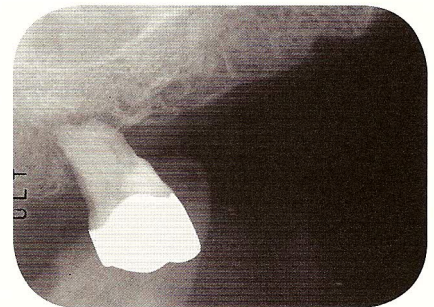
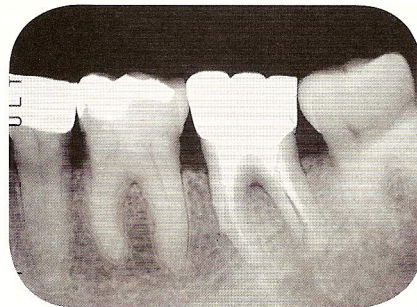

図 31c 同日、右側頬側面観。⑧ 7|間切断し、⑧は床義歯の支台歯に。

図 32 | 図 33

図 32 2004年7月、7|歯根破折。

図 33 2005年4月、8|術後21年目で抜歯。部分床義歯は8|歯冠部を再利用修理。



症例考察

1) 症例1: 術後の喪失歯は二次う蝕とブラキシズム

主訴は5(クラウン脱離)と開口障害をとこなう顎関節症。失活歯はすべて不適合被覆冠が装着してあった。冠内歯質の崩壊が著しく、歯内療法終了後の残存歯質にメタル築造を装着したが、二次う蝕の

発症が心配であった。当時はレーザーがなかったの
で、築造装着時にサホライドを塗布していた。

術後に再治療に至った原因は、主に歯根部の二次
う蝕であった。失活歯は経年的に劣化し、う蝕や歯
根破折が発症しやすいので、メンテナンス時の精
査が大切である。また、40、50代を過ぎると多くの
患者にブラキシズムの発症が認められ、歯の破折の
原因と考えられるので、適切な対応が必要である。

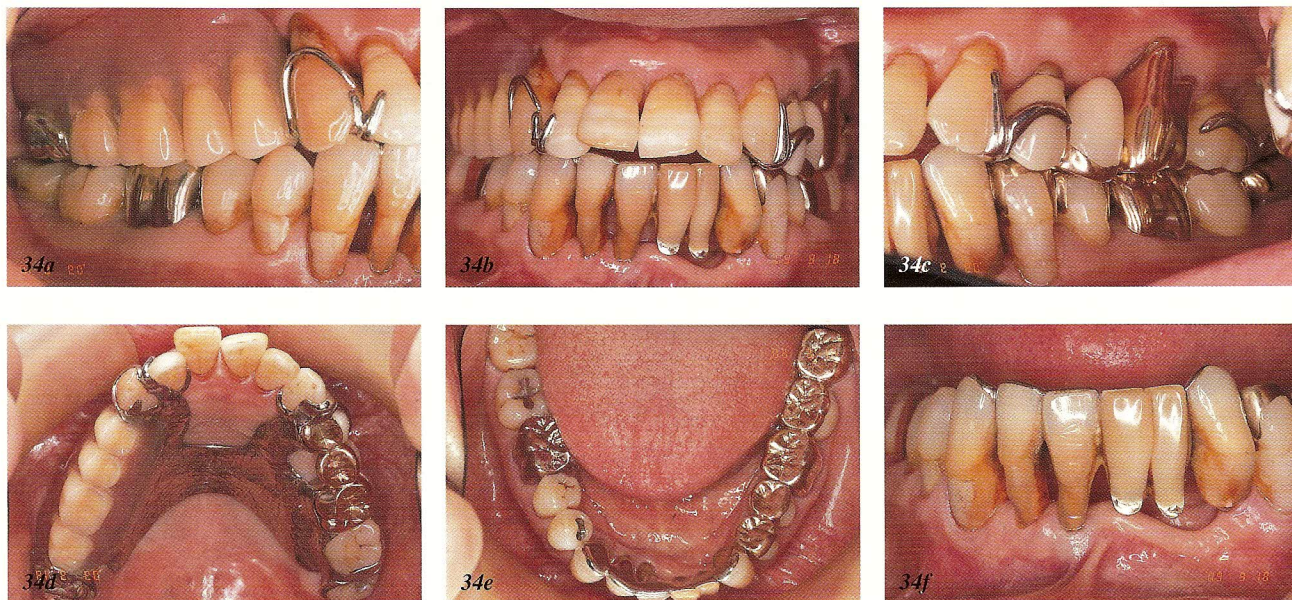


図 34a~f 2009年9月，術後25年の口腔内写真．d：同日の上顎咬合面観，e：同日の下顎咬合面観，f：下顎前歯面観．

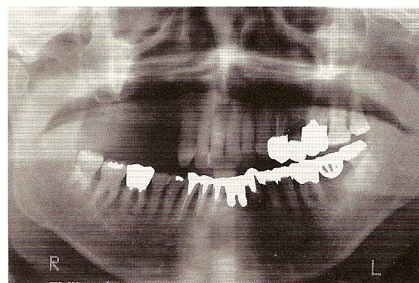


図 35 術後25年のパノラマエックス線写真．治療当初から歯周疾患で心配だった8 5 4|5は歯周炎で，7は歯根破折で失った．現在，歯周組織の状態は良好で安定している．

当院ではスタビライゼーション型のスプリントを睡眠中に使用させている．

2) 症例2：術後の喪失歯は歯周疾患

主訴が7|の歯肉腫脹と4 5間の食片圧入．既往歴から歯を失った原因が歯周疾患であった．Lindhe の periodontal examination による診断では，3 2 1|1 2 3 4 6 7，6 5 4 3|4 5 6 7 gravis，8 7 5 4|5，2 1|1 2 3 complicata である．

歯周疾患の初期治療後の再評価で7|，1 2は抜歯，3 2 1は咬合改善とプラークコントロールのために歯列矯正が必要であった．

最終補綴にあたっては，6 5 4|，2 1|3はポケットが深く，とくに3は periodontitis increasing の状態であった．8 7 6 5|4，3 2 1|1 2 3のブリッジを装着し，プラークコントロールの効果に期待したが，術後1年6か月で3の root amputation に至った．術後25年間で5歯を失ったが，4歯が歯周疾患が原因であった．このようなケースでは，メインテナンスのターゲットを歯周疾患の維持管理に置いたプロトコルが必要であったと考える．

おわりに

2症例での術後喪失歯の原因からも伺えるように，最終修復物を長期に維持させるためには，う蝕および歯周疾患の管理，咬合のバランスとブラキシズム，クレンチング等のパラファンクションのコントロールが大切である．

同じ定期健診でも医科と歯科では術後の経過をみる目的は同じでも，その内容には大きな違いがある．歯科のメインテナンスは，積極的な治療で獲得した健康状態を持続させるための治療段階の1ステップとして術者はもちろん，患者にも認識していただき，リコールに協力してもらうことが必須である．