

咬合再構成における治療用義歯(装置) の意義について

吉田直人

宮城県仙台市開業
住所：仙台市大町1-1-18

The Significance of Treatment Denture for Occlusal Reconstruction

Naoto Yoshida

address: 1-1-18, Ou-machi, Sendai-shi, Miyagi

I. 治療用義歯(treatment denture)の効用 について

1. 機能的咬合系の考え方

歯科の治療体系が過去の1歯単位から1口腔単位に、さらに1顎口腔単位へと変わってきたことは、顎口腔系の諸器官に関する基礎学的な研究とそれを背景にした臨床が近年、有機的に連携しながら成果をあげている事実裏づけられたものと思われる。咬合に対する考え方の変遷をたどると、単なる歯牙の接触関係におもきを置いた狭義の咬合から、顎口腔機能(咀嚼系機能)の一要素として咬合をとらえる動的な咬合論へと推移してきた。河村¹が咀嚼系の生理的基本要素として1972年に、発表した機能的咬合系 functional occlusion system に関する論文は、当時の多くの研究者および臨床家によって支持され、その後の咬合学(補綴学)に多大な影響を与えてきた。本稿を進めるうえで、河村が提唱した咬合系とその機能的関連(図1)を理解することがより論理的と思われるのでその内容の概略

を引用し紹介しておきたい。

河村は食物を咀嚼するに際しては顎関節・下顎運動に関する咀嚼筋および歯が1つの機能単位として協調した動きを示す必要があり、これらの構造をひっくるめて機能的咬合系と名づけている。下顎が調和のとれた協調活動を示すためには、これら機能的咬合系に属する構造単位の運動機能だけでなく、感覚機能も大切であって、下顎が正しく運動するには、それぞれの単位からの感覚による反射的運動調和が必要である。さらに、これら構造単位のいずれが障害されても、他の単位の機能に悪影響が誘発され、咬合系全体としての機能異常が出現するとし、このような機能の関連あるいは悪循環 vicious circle の経路を模式的に図1として示した。

近年、臨床と連携した優れた基礎研究がなされ、機能的咬合系の学説が臨床の立場から論証される形で多くの論文が発表されている。その結果、咬合の異常が生体の各部に複雑な影響を及ぼすことが、生理学的研究に

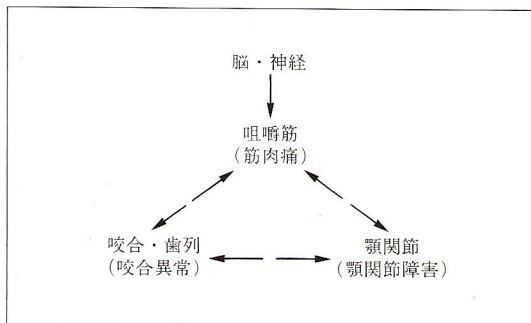


図1 咬合系とその機能的関連

よって実証されつつある。それは、異常の大小を問わず発現すること、また原因が発生して経過期間が長期化するほど治療も困難になり、治療に要する期間も長期化することが分かってきた。特に、一連の臨床学的な研究の進展に伴ない、咬合の異常が顎関節、咀嚼筋およびそれに付随する諸筋群に与える影響が一部であるが詳細に解明され、咀嚼系機能障害²として取り扱われるようになってきた。小林の研究によるとわずか厚さ100ミクロンの咬合干渉であっても生体に及ぼす影響は種々な形で現われ、特に顎頭位の前後的および上下的な偏位は放置すれば、ますます増大していく傾向があり、それらの変化がある方向に決定づけられる時期には明確な機能障害を示す臨床症状が発現することを報告している。この事実は、たとえ単純な1級の充填でも、機能的咬合系の異常の誘因となる恐れがあり、日常の臨床において、けっして疎かにできないことを示唆している。

多くの歯牙を喪失し、咬合に異常を来しているような症例においては、ほとんどの場合、顎口腔系の機能にも異常が発生し、咀嚼系機能障害を起こしているものと推測できる。このような症例に対しては顎・口腔単位

の観点から患者を診査、診断することが要求される。この際、臨床医が機能障害を示すいかなる小さな臨床症状に対しても的確な診断を下すことのできる知識と技能を持ち合わせていることが必要である。理想論からいえば、咬合系における咀嚼筋、顎関節および咬合の機能要素に関して日常の臨床で簡単に診査する手段が確立されていることが、生体に調和した生理的な咬合関係の構築に必要な要件であるが、現時点では臨床と研究に隔たりがあることは事実である。臨床医が補綴学診査機器を駆使する能力があることを前提とした場合、MKGによる顎運動要素の診査、EMGによる筋活動の性状、そして顎頭位の診断に顎関節部側方位X線規格写真などを利用することによって、ある程度は客観的に症状が把握でき一層正確な診断を可能にするが、現状において全ての臨床医に同質の診断を求めることは現実的でない。そして、筆者は術者に顎口腔系に関する豊富な知識と機能異常に対する深い洞察があれば、これらのME器機を用いなくとも多くの症例に対応できるものと考えている。

これからの臨床医には顎・口腔系の疾患に対して病理所見を見逃がすことなく、適切な処置を施せる技能と知識が要求されることは言うまでもない。その意味で、一般的な咬合器による咬合分析に始まって、顎運動の機能診査、Krogh-Poulsenの筋肉の触診法や誘発テストなどを日常の臨床で複合的に活用できることが今日の歯科医師としての条件になってきたように思う。補綴臨床において顎口腔系に異常があれば、その異常を治してから最終補綴に着手することは、今日では補綴治療の前提になっているが、わたしたちがこの単

純な論理に気付いたのはごく最近のことである。日本の咬合学に多大な影響を与えたナソロジーが紹介された当初、一部の臨床家とはいえ、そのテクニックのみを模倣した結果、顎機能異常を放置したまま補綴処置を行ない、種々な問題を残した。その結果、ナソロジーの基本的な学理とは遊離したところで議論がなされて来たことは残念である。

筆者が過去に本誌³⁻⁶で紹介してきた症例の多くは咀嚼不全、咬合接触の不完全、咬合位が定まらない、そして偏位咬合などの咬合に問題があり、そのため顎位も安定せず、咀嚼筋や顎関節にも機能異常を起していた症例である。しかし、いずれも単純な機能診査のみで、ある程度の診断はつけられるものである。この場合、機能異常を修正することなく、ただちに歯冠修復物や新義歯を製作することは、形態的な改善にはなるが、顎・口腔系を対象とした根本的な治療にはつながらず、単に材料面で新たな義歯に置き換えたに過ぎない。そして、河村が提唱した vicious circle (悪循環)の経路は依然として存在することになる。このような意味から、顎機能異常の診断および治療装置として広く応用されるようになった bite plane について考察し、治療用補綴物の意義について述べてみたい。

2. バイトプレーン bite plane について

bite plane の目的として、小林²は①咀嚼系と歯牙の咬合接触を絶縁することによって、咬合接触によるフィード・バックの影響を緩和し、②下顎あるいは顎頭の偏位によって咀嚼筋や顎関節にストレスが加わっている場合には、筋を伸展させて緊張を緩和したり、顎路を不安定な位置から移動させて顎関節の安静化をはかる。また、③下顎運動が制限され

ている場合にはスムーズな運動ができるように解放してやること等を挙げている。補綴治療の最終目的である生理的に調和した咬合を作るためには、機能的咬合系のそれぞれの単位を個体(患者)の持つ生理的な機能形態に修正(症状消退)し、三つの単位(神経筋、顎関節、咬合)を機能的に調和させたのち最終治療に着手すべきである。このことは有歯顎、無歯顎を問わず、共通した治療行程として考えるべきである。temporary crown や treatment denture の目的もここにあり、顎口腔系疾患(咀嚼機能障害)の治療における初期治療あるいは基本治療として、initial preparation の役割を持つものと解釈できる。筆者は treatment denture (治療用義歯)はまさに有床義歯における bite plane の役割をもつものであり、顎・口腔系疾患の治療には欠かせない装置として、個体に即した生理的な機能的咬合系を再現するために積極的に応用すべきだと考えている。また、歯冠補綴、部分床義歯あるいは総義歯を含めた大がかりな全顎咬合再構成を行なう場合、治療用補綴物を治療課程の中に導入することは、欠かすことができず、今後の歯科領域における医療行為のカテゴリーに加えて行くべきだと信ずるものである。

II. 治療用義歯(装置)の要件

全顎に及ぶ咬合の再構成が必要な症例は、咬合の崩壊により垂直的あるいは水平的な顎位の偏位を来たしている場合が多く、治療に際してはこれらの偏位を修正したのち、咬合を再構築するのが常道と考える。そのためには、術前に偏位の方向性ならび量の診査、診断を行ない所見に即応した処置が求められ

る。

1. 垂直的な高径(咬合高径)の補正

治療用義歯の製作に際して、まず問題になるのが垂直高径の量をどの程度にするかである。増加させるか減少させるかについては、有床義歯の場合、咬合の崩壊による低位咬合が多く、咬合高径を増加させることが大半で、減少させることが必要な症例は稀である。この場合、挙上量をどのくらいにするかを術者は決定せねばならないが、その量については種々な意見が述べられている。

筆者は日常の臨床では安静位空隙を尊重する立場をとっている。目測による診断が不安な場合には、MKGを使用することもあるが、治療の初期段階(治療用義歯の使用前)での設定には効果が少ない。多くの症例においては上下顎前歯部の間隙を最初に1~2mm挙上させ、不十分と思われる時には試行錯誤(trial and error)しながら徐々に量を増加させていくようにしている。臨床経験では1~2mm程度の挙上によって不快を訴える患者は極めて少ない。治療用装置の使用により何ら異常が認められないことが確認できたら、その高径を最終補綴物の垂直的な咬合高径として用いている。

2. 水平的な顎位の修正

咬合高径が決定されたならば、次に前後、左右の水平的な下顎の動きに対する修正が必要になってくる。下顎位を中心位に設定するか、long centric (freedom in centric)にするか、あるいは咬頭嵌合位を中心位よりわずか前方の位置に設定するかは術者の判断に委ねられるわけだが、治療用義歯(装置)の使用により得られる顎位は三谷⁷が指摘するように筋肉位と考えられ、中心位よりわずか前方に位置

しているものと思われる。実際の臨床においては、下顎を静かに閉口させたときに前歯部切端と臼歯部の支持咬頭がロックすることなく均等に接触することが条件になる。もし、対合する歯牙が咬合平面に対して挺出しており、そのため早期接触を惹起させるような場合には、なるべく咬合平面に沿うよう調整する必要がある。強度のスピー氏の彎曲がある症例においては、側方運動時の障害にならないように適切な処置を行なうべきである。また、下顎の偏位によって中心位も不正になっていると考えられるので、治療用義歯の使用によって下顎が生理的な位置に回復できるように義歯の咬合面は自由域(freedom in centric)を付与する必要がある。なお、多数歯欠損やオーバーデンチャーによる総義歯に類似した症例においては治療用義歯の咬合形式はlinguarized-occlusionにした方が、より効果的だと考える。

3. 製作術式

治療用義歯の製作法としては、即時重合レジンをを用いて口腔内で直接製作する方法と咬合器を用いる方法がある。咬合器上で行う方法については本誌上³⁻⁶で紹介してきた。以下に口腔内での直接法については症例を通して述べてみたい。

症例1(1-1~13)

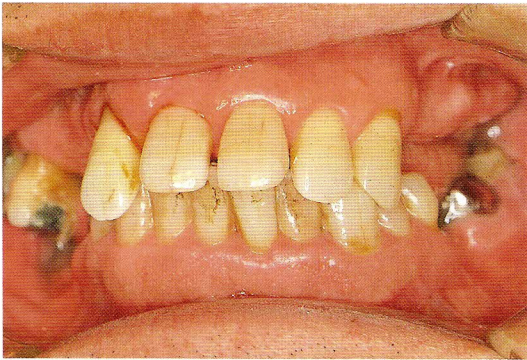
患者：大正11年生、60歳、男性

主訴：2]の歯肉膿瘍と咀嚼不全

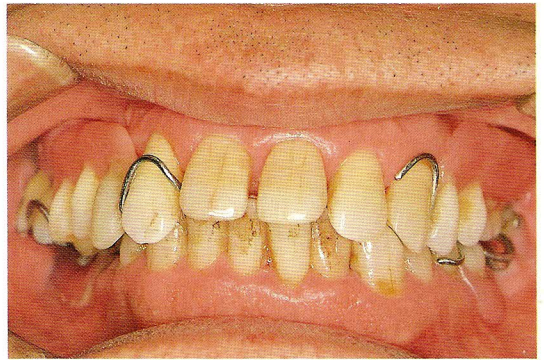
初診：昭和57年8月

症例の概要と治療方針

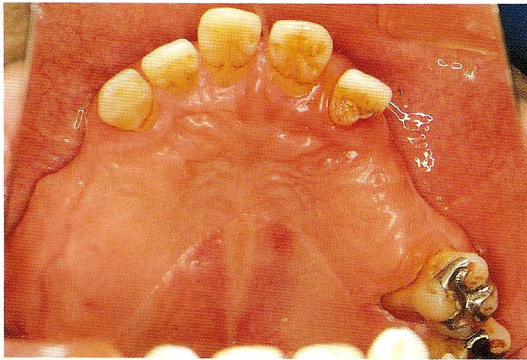
上下顎歯列弓の大きさの違いと上顎臼歯部が頬側傾斜しているため、臼歯部における咬合位が保持されない状態である。現在使用中



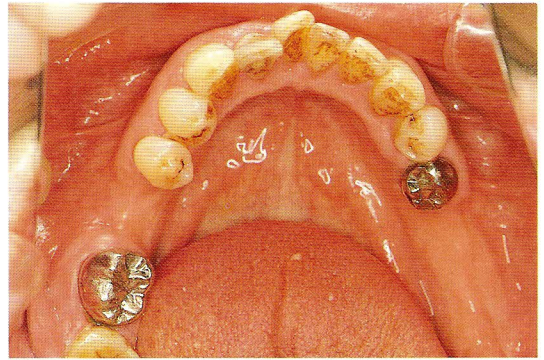
1-1 初診時。臼歯部残存歯に咬合接触はない



1-2 初診時、旧義歯装着状態



1-3 初診時、上顎口腔内所見



1-4 上顎に比べ下顎の歯周組織の状態はよい。

の上顎義歯も人工歯を残存歯 76 に沿った歯槽頂に平行に配列しているため下顎臼歯と咬合せず、前歯部のみで強い咬合力を負担している。その結果、上顎前歯部残存歯の歯周疾患を増悪させたものと思われ、とくに 2 は出血、排膿を伴ない高度の動揺が認められた。

治療の手順として、咬合の確保が必要なため、旧義歯を利用して咬合挙上による生理的な咬合位を求め、外傷性咬合になっている 21|123 の安静を図ることにした。

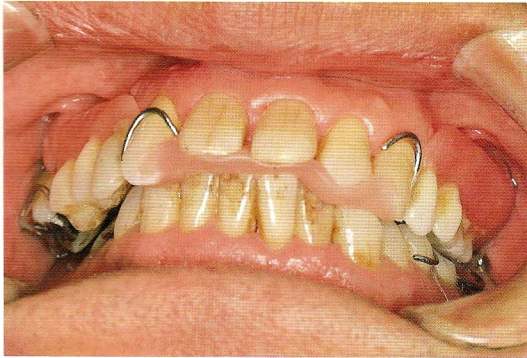
1-1 初診時の口腔内所見。臼歯部の残存歯は咬合にはまったく関与しておらず、下顎を左側前方に偏位させることで上下歯牙の接触が可能な状態である。2 は歯周疾患のため

挺出が認められる。

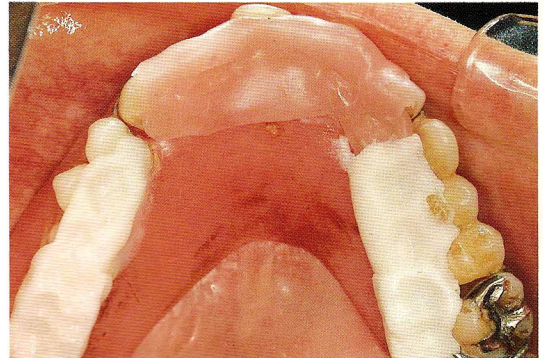
1-2 初診時、旧義歯を装着した状態。臼歯部咬合位の保持にはあまり役立たず、2+3 は下顎前歯との衝突によって、歯周疾患を悪化させている。下顎を左側に偏位することで辛うじて咬合が成り立っている。

1-3 初診時の上顎口腔内所見。歯周組織の状態は著しく悪化しており、62 は出血、排膿が顕著で、動揺度もⅡ度以上であった。患者にはプラーク・コントロールの重要性を motivate した。

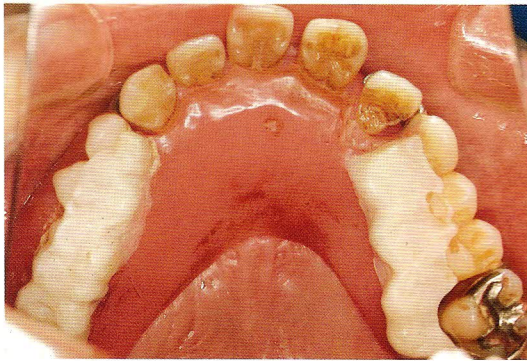
1-4 初診時の下顎口腔内所見。上顎に比較して残存歯の歯周組織の状態は良く、全般的に骨植も良好であるので、マウスプレパレー



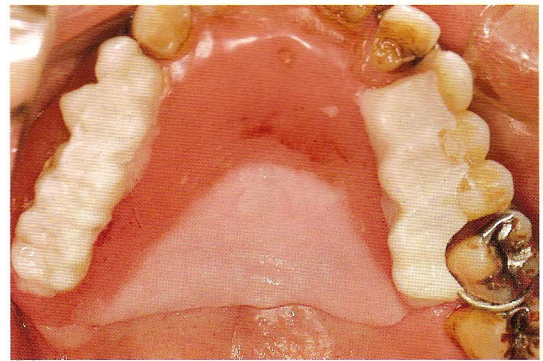
1-5 前歯部にパラフィンワックスを介在させる



1-6 即重レジンに旧義歯に盛り、1-5の位置で硬化



1-7 歯冠形態を付与



1-8 支持安定を図るため口蓋側床縁を延長

ションは残存歯の形態修正に止め最終義歯を設計した。

1-5 まず、臼歯部における咬合の確保が要求されるので、咬合挙上を伴う咬合の改善を目的に、前歯部にパラフィンワックスを介在させ、tentative centric に下顎を誘導している。前歯部で2mm程度、咬合挙上した。

1-6 目的とする垂直的、水平的な顎位が予測されたなら、即時重合レジンに旧義歯に添加し、1-5の位置に下顎を静かに誘導させレジンの硬化を待つ。この際、咬合面を口蓋側に拡大することで臼歯部の咬合が保持できた。

1-7 即時重合レジン硬化後、歯冠部形態を

整形し、タッピング運動による咬合調整を行った。上下顎歯牙が咬合するように人工歯の舌側咬合面を拡大させ、下顎の動きが規制されないように咬頭傾斜を鈍化し、咬頭接触部に自由域を付与した。

1-8 臼歯部での咬合の改善が得られたので、支持、安定を図るため、口蓋側床縁を模型上で延長させ口腔内で治療用義歯を完成させた。

1-9 治療用義歯を口腔内に装着したときの咬合関係を示す。1-5で求めた垂直および水平的被蓋が確保されている。

1-10 歯周療法、歯内療法の処置によって口腔内環境は改善された。62は over denture の支台歯として使用することにし、7は咬

